

**Congresso Nazionale delle Malattie Digestive**

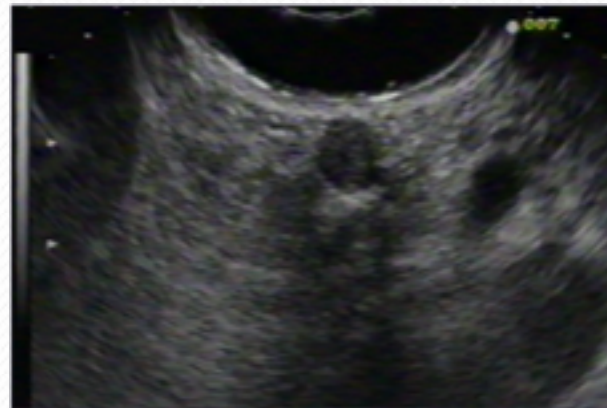
**Napoli 2014**

**L'ECOENDOSCOPIA OPERATIVA**

*LEARNING CENTER EUS*

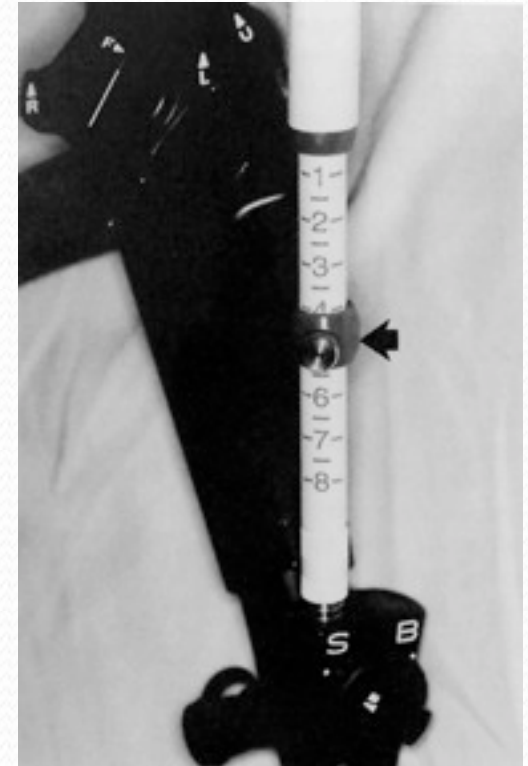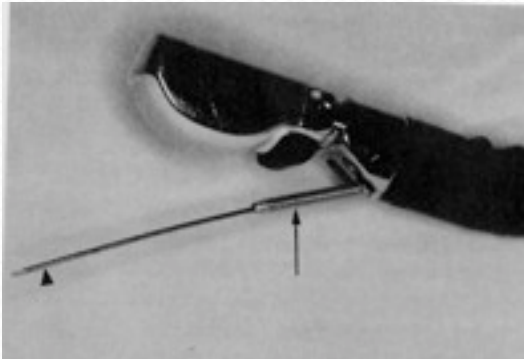
## 1) IDENTIFICAZIONE DELLA LESIONE

- Chiara delimitazione ecografica
- valutazione Color-doppler
- Contatto transduttore e GI parete



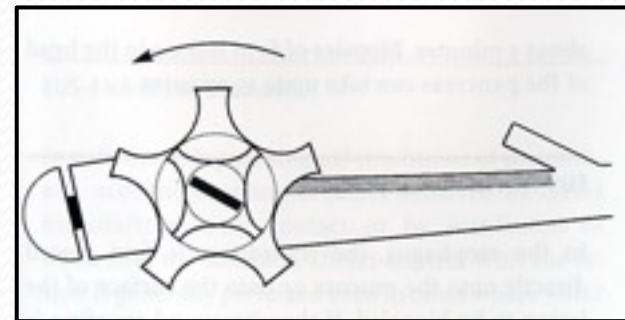
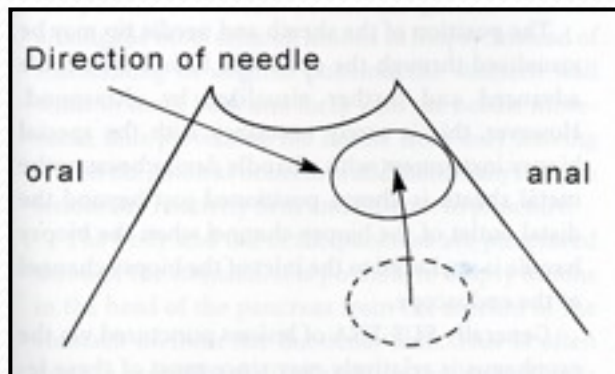
## 2) INSERZIONE DELL'AGO

– Controllo lunghezza



– Fissare l'ago allo strumento

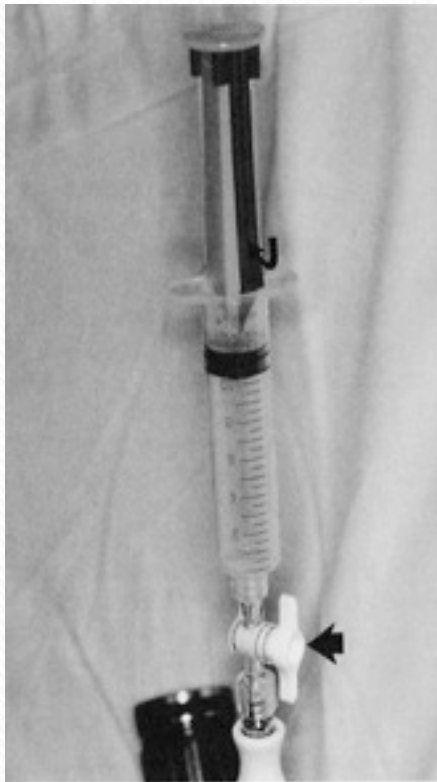### 3) PORTARE LA LESIONE VERSO L'AGO



### 3) INSERIRE L'AGO NELLA LESIONE



- rimuovere stylet per 5 mm
- movimento deciso
- spingere stylet nell'ago

**4)****ASPIRAZIONE**

- rimuovere Stylet
- connettere siringa 10/20ml
- continui movimenti dell'ago

## 5) RACCOLTA MATERIALE

- chiudere la connessione
- ritirare e rimuovere l'ago
- espellere il campione dall'ago con stylet
- prima goccia su 3 vetrini, poi in formaldeide o cytolit

